

## BİR DÜVEDE VULVA ATREZİSİ OLGUSU

### *Atresia Vulva in a Heifer*

Armağan ÇOLAK\* Vedat BARAN\*\*

Kafkas Üniv. Vet. Fak. Derg. 1995, 1(1-2): 96-97

#### ÖZET

Bu makalede, Simental ırkı bir düvede rastlanan vulva atrezisi olgusu ve bunun epizyotomi operasyonu ile sağaltımı sunuldu.

**Anahtar sözcükler:** Düve, Vulva Atrezisi

peration episiotomie was presented.

#### SUMMARY

In this report, atresia vulva in a Simental heifer and its o-

**Key Words:** Heifer, Atresia Vulva.

#### GİRİŞ

Doğusal bir anomali olan vulva atrezisi infertilite nedeni olabilir. Daha çok doğum sırasında dikkati çeker. Gözlemimizde suni tohumlama sırasında teşhis edilen vulva atrezisinin epizyotomi ile sağaltımını yaptık.

Atresia vulva, vulvanın çok küçük olması olgusudur, seyrek olarak görülür(1). Etiyolojisi tam olarak bilinmemekle birlikte, kalıtsal olduğu ileri sürülmektedir(1,2). Jersey ve Friesian ırkı ineklerde görüldüğü bildirilmektedir(2,3). Bazı araştırmacılar tarafından otozomal resesif bir gen tarafından oluşturulduğu da ileri sürülmektedir(3).

#### OLGUNUN TANIMI

Olgumuzu suni tohumlama yaptırılmak üzere Kars Tarım İl Müdürlüğü Hayvan Sağlığı Şubesine götürülen, tohumlamayı takiben de kliniğimize getirilen Simental düve oluşturmaktadır. İnceleme sonucunda vulva atrezisi teşhisi konulan düvede epizyotomi operasyonuna karar verildi. Epidural anestezi altında vulvanın üst ucundan dorso lateral yönde 2 ensizyon yapılarak, ensizyonun iki kenarı açıldı. Mukoza katgütle, deri ise ipek iplikle basit dikişlerle kapatıldı. Böylece vaginanın açık tutulması sağlandı.

#### TARTIŞMA VE SONUÇ

Çiftleşmeye engel olarak infertilite nedeni oluşturduğu gibi, gebelik şekillense de doğuma engel olan vulva atrezisi olgusunun en iyi sağaltım seçeneği epizyotomi operasyonudur.

Olgumuzda Alaçam(4)'in bildirdiği şekilde epizyotomi operasyonu yapılarak vulva darlığı giderilmiş, böylece bu Simental düvenin gebelik süresi tamamlandığında normal doğum yapması sağlanmıştır.

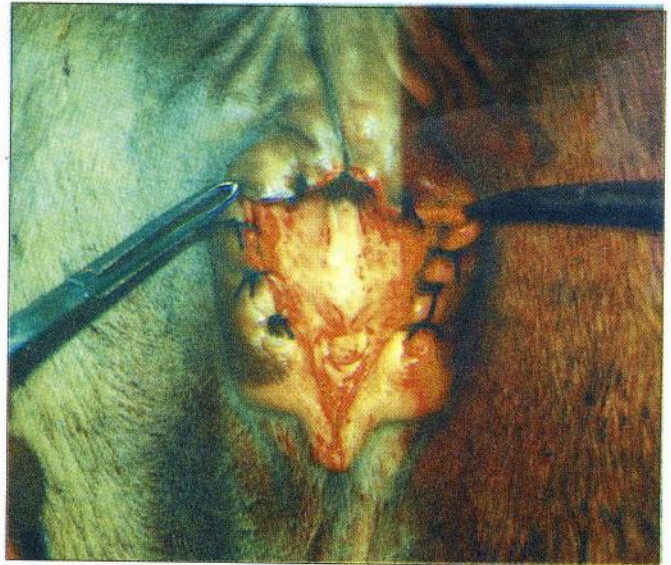


Figure - 2. Postoperative view of vulva

\*Yrd.Doç.Dr. - KAÜ. Vet. Fak. Doğum ve Rep. ABD - KARS

\*\* Yrd.Doç.Dr. - KAÜ. Vet. Fak. Cerrahi ABD - KARS

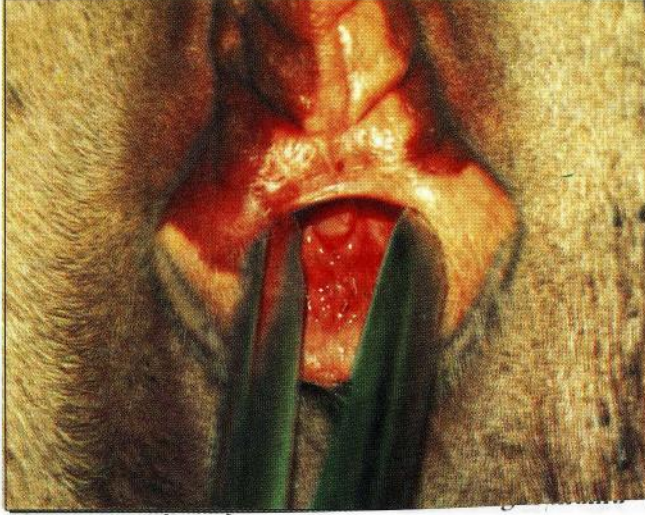


Figure - 1. Preoperative view of vulva

## LİTERATÜR

1. **Leipold, H.W., Dennis, S.M.:** Congenital Defects Affecting Bovine Reproduction. In Morrow, D.A.: *Current Therapy in Theriogenology 2*. W.B. Saunders Company, Philadelphia, 177-199, 1986.
2. **Kılıçoğlu, Ç., Alaçam, E.:** Veteriner Doğum Bilgisi ve Üreme Organlarının Hastalıkları. AÜ Basımevi, Ankara, 236-237, 1985.
3. **Ladds, P.W.:** Congenital Abnormalities of the Genitalia of Cattle, Sheep, Goats and Pigs. In Dennis, S.M.: *The Veterinary Clinics of North America*. 9(1): 127-144, 1993.
4. **Alaçam, E.:** Episiotomie. *Evcil Hayvanlarda Reprodüksiyon, Sun'i Tohumlama, Doğum ve İnfertilite*. Dizgievi, Konya, 354-355, 1994.