

Polimeraz Zincir Reaksiyonu (PZR) ile Sığırlardaki Freemartinismus Sendromunun Tanısı

Bilal AKYÜZ *  Davut BAYRAM * Kutlay GÜRBULAK **

* Erciyes Üniversitesi Veteriner Fakültesi, Zootekni Anabilim Dalı, TR-38090 Kayseri - TÜRKİYE

** Erciyes Üniversitesi Veteriner Fakültesi, Doğum ve Jinekoloji Anabilim Dalı, TR-38090 Kayseri - TÜRKİYE

Makale Kodu (Article Code): KVFD-2010-3004

Özet

Freemartinismus sendromu, farklı cinsiyette yavruların bulunduğu ikiz gebeliklerde erkek yavruya ait kan kök hücrelerinin ve anti-Müllerian faktörü hormonunun dişi ikizin dolaşımına karışması sonucu dişi yavruların steril olması durumudur. Erkek ikizi olan dişi buzağılarda %82.5 ve %92 oranında freemartinismus gelişebilir. Freemartin bireylerin belirlenmesinde çeşitli yöntemler kullanılmaktadır. Ancak freemartin yavruların erken dönemde belirlenmesi, yavrunun damızlık olarak kullanılıp kullanılmaması için önemlidir. Erken dönemde yavrunun freemartin olup, olmadığı belirlenmesi sitogenetik veya Y spesifik primerlerin kullanıldığı moleküler yöntemlerle yapılabilir. Ancak hassasiyeti, uygulama kolaylığı ve tanı süresinin kısalığı yönünden moleküler yöntemler tercih edilir. Bu çalışmada, erkek ikizi olan üç dişi buzağının freemartinismus durumları polimeraz zincir reaksiyonu (PZR) ile araştırılmıştır. PZR işlemi Y kromozomuna özel iki primer seti kullanılarak yapılmıştır. Ayrıca bu yavruların vajina uzunlukları ve internal üreme kanalı transrektal ultrason ile incelenmiştir. PZR işlemi sonunda erkek ikiz kardeşi olan dişi yavruların ikisinin Y kromozomuna sahip olduğu, bir buzağının ise Y kromozomu taşımadığı belirlenmiştir. Aynı zamanda bu yavrunun vajina uzunluğunun incelenen diğer buzağılardan daha uzun olduğu (9 cm) ve ultrasonografik incelemeler sonunda serviksın bulunduğu görülmüştür. Bu çalışmadan elde edilen bulgulara göre erkek ikizi olan dişi yavruların ve tekrarlayan tohumlamalarda gebe kalmayan damızlık dişi sığırların freemartinismus yönünden araştırılmasında PZR yönteminin kullanılabilirliği sonucuna varılmıştır.

Anahtar sözcükler: Buzağı, Freemartinismus, Kimerizm, PZR, Sığır

Diagnosis of Freemartinism Syndrome by Polymerase Chain Reaction (PCR) in Cattle

Summary

Freemartinism syndrome is a case of sterility in female twin offspring when twin pregnancy exists with the different sexes, and caused by involvement of male twin's blood stem cell factor and anti-Mullerian hormone into female twin. Freemartinism may develop in female twin at a rate of 82.5% and 92% in twins with different sexes. Different methods are used to determine freemartinism syndrome. However, early identification of freemartinism is very important to determine the potential of calf for breeding purposes. Early identification of freemartinism could be accomplished by cytogenetic and molecular methods via Y-specific primers. However, molecular methods are preferred due to their accuracy, ease of application and shorter duration of process. In this study, freemartinism status of three female calves born with twin male calves was investigated by polymerase chain reaction (PCR). PCR process was carried out by using two primer sets, specific to Y-chromosome. Moreover, the length of the vagina and reproductive tract was examined by transrectal ultrasonography. PCR process revealed that the two female calves had the Y chromosome, whereas the other calf did not have the Y chromosome. Furthermore, length of vagina is longer (9 cm) in a calf not having Y chromosome than the other calves, and ultrasound examination indicated the presence of cervix in a calf without Y chromosome. According to current results, it was concluded that PCR technique could be used to investigate freemartinism cases in female twin calves with male twins and non-pregnant females following recurrent breeding.

Keywords: Calf, Cattle, Chimerism, Freemartinism, PCR



İletişim (Correspondence)



+90 352 338 0006/175



bakyuz@erciyes.edu.tr

GİRİŞ

Freemartinismus sendromu ve beyaz düve hastalığı sığırlarda, dişi yavruların fertilitelerini etkileyen en yaygın iki kongenital anomalidir ^{1,2}. Bunlardan freemartinismus sendromu, farklı cinsiyette ikiz yavruların bulunduğu ikiz gebeliklerde dişi yavruların steril olması durumudur ^{3,4}. Freemartin yavrular, internal üreme organlarının farklı derecelerde gelişmemesi nedeniyle sterildirler ⁵. Sığırlarda farklı cinsiyete sahip ikizlerin bulunduğu gebeliklerde doğan dişi buzağuların %82.5-%92'sinin freemartin olduğu bildirilmiştir ^{6,7}.

Sığırlarda freemartinismus sendromu, farklı cinsiyette yavruların bulunduğu çift yumurta ikizliklerinde fetal gelişim aşamasının erken dönemlerinde farklı cinsiyetteki ikizler arasında plasental damar anastomozunun şekillenmesi sonucu oluşur ^{3,4}. Farklı cinsiyetteki yavruların bulunduğu ikiz gebeliklerin yaklaşık %92'sinde gebeliğin 30-35. günleri arasında koryo-allantoik damar anastomozu oluşur ^{8,9}. Meydana gelen bu koryo-allantoik anastomoz sayesinde erkek fötusun gonadlarından salınan anti-Müllerian faktörü dişi ikizin dolaşımına katılarak, dişi yavrularda ovaryum ve Müller kanalının gelişmesini engeller ^{2,4}. Hem erkek fötusun androjen hormonları, hem de freemartin dişi yavrunun gonadlarında gerçekleşen steroidogenesizdeki değişim dişi fötusun genital sisteminin maskulizasyonuna sebep olur ^{7,10}. Ayrıca dişi fötusun hipotalamusu, erkek kardeşine ait androjenlere maruz kalması dişi yavrunun hipotalamo-hipofiz aksisini etkileyerek dişi ikizin normal bir dişiden daha çok bir erkeğe benzemesine neden olur ¹. Oluşan koryo-allantoik anastomoz yardımıyla erkek yavruya ait XY kromozomu taşıyan kan kök hücrelerini de içeren kan hücreleri dişi yavruya geçmesi nedeniyle freemartin dişi yavrular dişi (XX) ve erkek (XY) karyotipli hücreler taşıyan kimerik bireylerdir ^{6,7}. Bu kimerik yapı, erkek kardeşte görülmekle beraber erkek kardeşi dişi kardeşe göre daha az etkiler ⁷. Ancak dişi yavrunun steril olmasına neden olan durum bu XX/XY kimerizmi değil, dişilerde Müller kanalının gelişimini engelleyen erkek yavrunun testislerindeki fetal Sertoli hücreleri tarafından salgılanan anti-Müllerian hormonudur ^{7,10}.

Freemartin hayvanların tanısında fiziksel muayene, XX/XY kimerizminin belirlenmesi amacıyla yapılacak karyotip analizi, kan grubu analizi, fluoresan in situ hibridizasyon tekniği ve son yıllarda da Y spesifik primerler ile yapılan polimeraz zincir reaksiyonu (PZR) tekniği kullanılmaktadır ^{5,6}.

Freemartin buzağuların fiziksel muayenesinde, kısa ve kör sonlanan vajinanın varlığı, serviksin olmaması, internal üreme organlarının gelişmemesi, büyümüş klitoris, işlevsiz veya erkek gonadlarına benzeyen ovaryumlar ve vajina etrafında erkek hayvanların prepusiumlarının etrafında bulunan kıllara benzeyen kaba ve sert kıllar gö-

rülür ^{5,7}. Diş bakı ile kesin tanı ancak belirgin bir seviksin olmaması ile konulabilir ¹⁰. Ayrıca freemartin bireylerin otopsiplerinde rudimenter epididymis, vasa deferensia, pampiniform pleksus ve glandula vesikularis görülebilir ^{1,11}. Lökosit kültüründen yapılan karyotip analizinde XX/XY kimerizminin belirlenmesi ile tanı konulur. Ancak freemartinismus bireylerin belirlenmesi için çok sayıda metafaz plağının sayılması gereklidir ^{3,12}. Çift yumurta ikizliklerinde ikizlerin kan gruplarının aynı olması nadir görülmektedir. Bu nedenle freemartinismus sendromuna neden olan damar anastomozundan kardeşlere ait kırmızı kan hücreleri bir birlerinin dolaşımına geçerler. Bu durumda freemartin olduğu düşünülen dişi yavru da erkek kardeşe ait kan grubunun belirlenmesi ile dişi yavrunun freemartin olduğu tanısı konulur ¹⁰. Fluoresan in situ hibridizasyon tekniğinde ise X ve Y kromozomları için hazırlanmış fluoresan markır boyalarla işaretli proplar kullanılarak Y kromozomunun varlığı araştırılır ¹³. Bir çalışmada bu yöntemin Y kromozomu taşıyan hücrelerin belirlenmesindeki başarısının %89 olduğu bildirilmiştir ¹⁴.

Freemartinismus sendromunun sığır dışındaki türlerde oldukça düşük frekansta olduğu bildirilmiş ve bunun muhtemel sebebinin de sığırdaki plasantasyonun diğer türlerden farklı olmasından kaynaklandığı düşünülmüştür ⁴. Koyunlar, sığırlardan sonra freemartin bireylere en fazla rastlanılan türdür ⁷. Koyunlarda gelişen ikiz gebelik oranına göre freemartin bireylerin oranı çok düşüktür. Koyunlarda freemartin sendromunun frekansının yaklaşık %1 olduğu bildirilmiştir ¹⁰. Ancak Merino Booroola koyunlarında XX/XY kimerizmi görülen bireylerin oranının %5 olduğu bildirilmiştir ⁷. Keçilerde de XX/XY kimerik bireylere rastlanılmıştır ^{10,15}. Ancak keçilerde toplam populasyonda kimerik bireylerin oranı hakkında bir bilgi yoktur. Ayrıca domuz, lama ve atlarda da kimerik bireylere rastlanılmasına rağmen freemartin bireylere rastlanılmadığı bildirilmiştir ¹⁰. Evcil türler dışında Kızıl Geyik ^{10,16}, büyük boynuzlu yabani Rocky Dağı koyunları gibi yabani türlerde de freemartinismus sendromu vakalarına rastlanıldığı bildirilmiştir ¹¹.

Bu çalışmada sığırlarda görülen ve işletmelerde ekonomik kayıplara neden olan freemartinismus sendromunun Y spesifik primerler kullanılarak yapılan PZR yöntemi ile belirlenmesi amaçlanmıştır. Bu çalışma, Türkiye'de sığırlarda freemartinismus sendromunun moleküler yöntemlerle belirlendiği ilk çalışmadır.

MATERYAL ve METOT

Çalışmada freemartinismus analizi için yapılan transrektal ultrasonografi ve vajina ölçümünde erkek ikizi olan üç dişi buzağı ve kontrol olarak bu buzağularla yaşıt tek doğan bir dişi buzağı, PZR işleminde ise kontrol olarak doğum yapmış bir dişi sığır kullanılmıştır. Çalışmada kullanılan buzağuların vena jugularislerinden EDTA'lı tüplere tek kullanımlık iğnelerle steril olarak alınan kan DNA

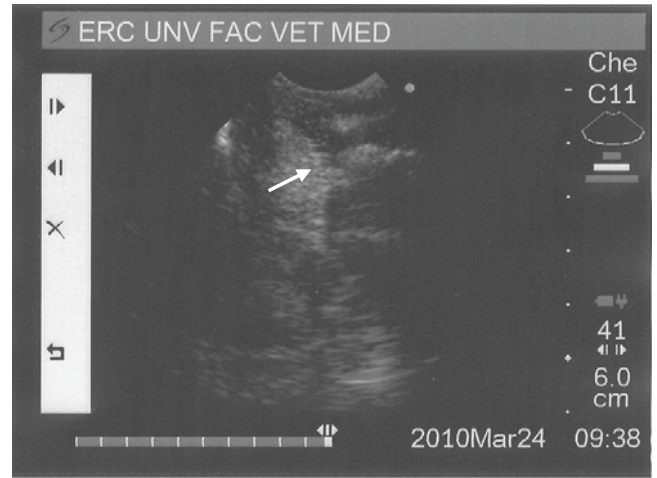
izolasyonu için kullanılmıştır. Alınan kanlardan fenol kloroform yöntemi ile DNA izolasyonu yapılmıştır ¹⁷.

Yapılan PZR işleminin başarısını kontrol etmek için sığır Y kromozomuna özel iki primer seti kullanılmıştır. Primelerden birisi Kamimura ve ark'nın ¹⁸ önerdiği Y- kromozomuna özgü primer seti Male-I (forvard) 5'-TGGACA-TTGCCACAACCATT-3' ve (revers) 5'-GCTGAATGCACTGAG AGAGA-3' şeklinde sıralanırken, her iki cinsiyet içinde ortak primer setinin baz dizisi ise (forvard) (5'GCCCAAG TTGCTAAGCACTC-3' ve (reverse) 5'-GCAGAACTAGACTTC GGAGC-3', diğeri ise Lopes ve ark'nın ¹⁹ önerdiği Y kromozomuna özgü Male-II (forvard) 5'-GATCACTATACATAC ACCACT-3' ve (revers) 5'-GCTATGCTAACACAAATTCTG-3' ve her iki cinsiyet için ortak olan primer seti ise (forward) 5'-TGGAAGCAAAGAACCCCGCT-3 ve (revers) 5'-TCGTCAGA AACC GCACA CTG-3' olacak şekilde iki farklı primer seti seçilmiştir. PZR reaksiyonunda; 1.5 µl DNA, 2 U Taq polimeraz, 50 µM dNTP Mix ve 0.2 µM hem Y kromozomuna özgü hem de her iki cinsiyet için ortak primerler ilave edilerek toplam 37 µl olacak şekilde karışım hazırlanmıştır. Male-I primer seti kullanılarak yapılan PZR işlemi 94°C'de 5 dak. süren DNA denaturasyonundan sonra 94°C'de 1 dak., 60°C'de 1 dak., 72°C'de 1 dak. olacak şekilde 50 döngü yapılmış ve son döngünün bitiminde 72°C'de 10 dak. bekletilerek reaksiyona son verilmiştir. Male-II primer seti kullanılarak yapılan PZR işleminde ise 95°C'de 5 dak. süren DNA denaturasyonundan sonra 95°C'de 30 saniye, 55°C'de 30 saniye, 72°C'de 30 saniye olacak şekilde 33 döngü yapılmış ve son döngünün bitiminde 72°C'de 7 dak. bekletilerek reaksiyona son verilmiştir. Male-I ve Male-II primerleri ile elde edilen PZR ürünleri %2'lik agaroz jel elektroforezinde incelenmiştir. Male-I primeri kullanılarak yapılan PZR işlemi sonunda normal dişilerde 102 bç (baz çifti) uzunluğunda tek bant, Y kromozomu taşıyan buzağılarda ise 102 bp ve 226 bp uzunluğunda iki bant görülmesi beklenmiş ve görülen bantlara göre normal dişi, freemartin ayrımı yapılmıştır. Male-II primeri kullanılarak yapılan PZR işlemi sonunda normal dişilerde 216 bp uzunluğunda tek bant, Y kromozomu taşıyan buzağılarda ise 141 bp ve 216 bp uzunluğunda iki bant görülmesi beklenmiş ve görülen bantlara göre normal dişi, freemartin ayrımı yapılmıştır.

Erkek ikizi olan dişi yavrularda Esaote AU5 ultrason cihazı ve 5 MHz prob kullanılarak transrektal olarak serviksin varlığı incelenmiştir. Ayrıca hem tek doğmuş dişi buzağının hemde erkek ikizi olan üç dişi buzağının vajina uzunlukları spekulum ve kalem cetvel ile ölçülmüştür.

BULGULAR

Freemartin buzağının, transrektal ultrasonografik muayenesinde ok ile gösterilen kısımda serviksin dürümleri kısmen görülmektedir (*Şekil 1*).

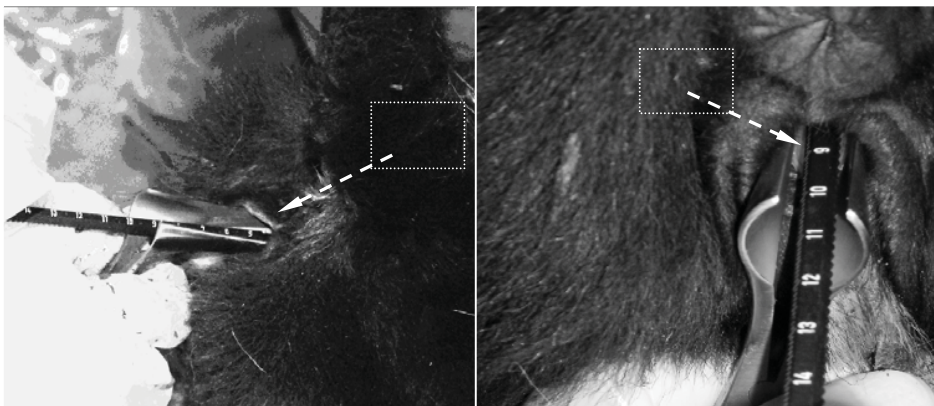


Şekil 1. Freemartin buzağında serviksin ultrasonografik görünümü

Fig 1. Ultrasonographic appearance of the cervix freemartin calf

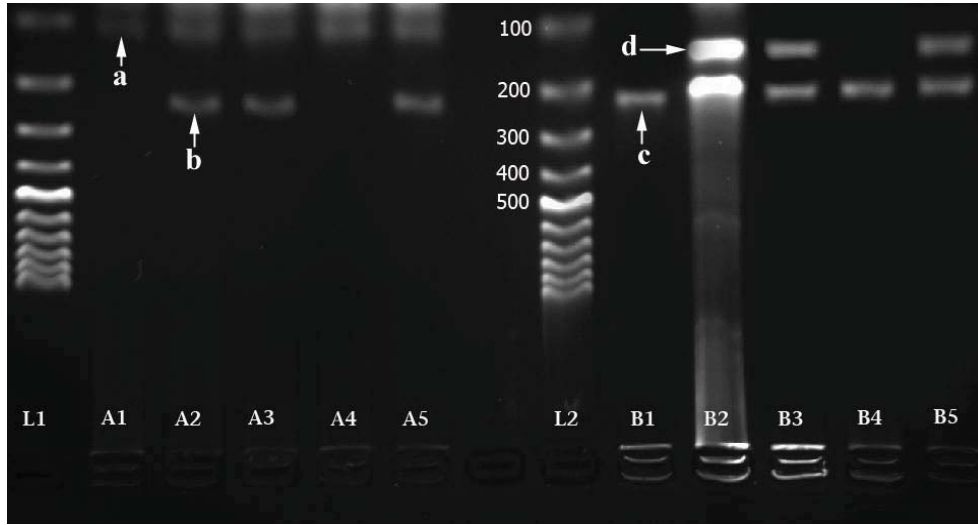
Normal buzağıda vajina uzunluğu 9 cm iken, freemartin buzağıda vajina uzunluğu 4 cm olarak ölçülmüştür (*Şekil 2*). Erkek ikizleri olan dişi yavrular ve tekiz doğan dişi buzağının vajina uzunlukları *Tablo 1*'de verilmiştir.

Erkek ikizi olan üç dişi buzağının iki farklı Y spesifik primerler kullanılarak yapılan PZR'ları sonunda incelenen iki buzağının Y kromozomu taşıdıkları, dolayısıyla freemartin oldukları belirlenmiştir. Üçüncü buzağının ise Y kromozomu taşımadığı belirlenmiştir (*Şekil 3*).



Şekil 2. Normal ve freemartin buzağılarda vajina uzunluklarının ölçülmesi

Fig 2. Measuring the vagina lengths on normal calf and freemartin calves



Şekil 3. Male-I (A) ve Male-II (B) primerleri ile yapılan PZR ürünlerinin (a: 102 bç, b: 226 bç, c: 216 bç, d: 141 bç) agaroz jel görüntüsü: L1 ve L2; 100 bç'lik DNA ölçeği, A1-kontrol dişi, A2-kontrol erkek, A3-freemartin ikiz (51), A4-normal ikiz dişi (52), A5-freemartin ikiz (53). B1-kontrol dişi, B2-kontrol erkek, B3-freemartin ikiz (51), B4-normal ikiz (52), B5-freemartin ikiz (53)

Fig 3. Agarose gel electrophoresis image of PCR products (a: 102 bp, b: 226 bp, c: 216 bp, d: 141 bp) using Male-I and Male-II primers: L1 and L2; 100 bp DNA markers, A1-control female, A2-control male, A3-freemartin twin (51), A4-normal twin (52), A5-freemartin twin (53). B1-control female, B2-control male, B3-freemartin twin (51), B4-normal twin (52), B5-freemartin twin (53)

Tablo 1. Freemartin ve kontrol buzağuların vajina uzunluğu ve yaşları

Table 1. Vagina length and ages of freemartin and control calves

İkiz Eşi Dişiler	Vajina Uzunluğu cm)	Yaş (Gün)
51-623718	6	166
52-623714	9	116
53-633736	4	78
Kontrol Dişi	7	103

TARTIŞMA ve SONUÇ

Siğirlerde ikizlik oranı ırklara ve yetiştirme şekline bağlı olarak farklılık göstermektedir. Yapılan bir çalışmada, etçi ırklarda ki ikizlik oranının %1'i aşmadığı, sütçü ırklarda ise ikizlik oranının %4-5 civarında olduğu bildirilmiştir⁹. Fakat özellikle sütçü siğir ırklarında ikizlik oranı son birkaç on yılda artış göstermiştir⁶. Siğirlerde görülen ikiz gebeliklerin %90'dan çoğu dizigotik çift yumurta ikizlikleridir⁹. Farklı cinsiyette ikiz gebeliklerde, erkek ikizler seksüel olarak tek doğan yavrularla fertiliteleri karşılaştırıldığında fertilitite biraz düşse de yeterli düzeydedir⁷. Halbuki dişi yavrularda %82.5 ve %92 oranında freemartinismus sendromu geliştiği bildirilmiştir^{6,20}. Freemartinismus durumları belirlenemeyen erkek ikizi olan dişi yavrular, freemartinismus olasılığına karşı yetiştirme dışı bırakılarak erken yaşlarda kasaplık olarak kullanılacaktır. Bu durum olası normal dişi yavrunun değerini düşürerek süt siğiri yetiştiriciliğinde ekonomik kayba neden olacaktır.

Bazı tekli doğumlarda dişi yavrularda, az olmakla birlikte

freemartinismus sendromu gelişebilir¹⁰. Tek doğmuş ve normal internal üreme kanalına sahip olmasına rağmen düşük fertiliteli bir grup Holştayn düvenin freemartin olduğu belirlenmiştir¹⁰. Tekli doğumlarda görülen freemartinismus vakalarında sebebin gebeliğin erken dönemlerinde erkek bir ikiz fötusun olduğu ve bu erkek fötusun, dişi fötusun seksüel gelişmesini etkiledikten sonra ölmesinden kaynaklandığı düşünülür. Ancak tekli doğumlarda görülen freemartin buzağuların insidensi bilinmemektedir¹⁰. Etçi siğirlerde yapılan bir çalışmada gebeliğin 35 ve 70. günleri arasında ultrason ile ikiz gebeliğin tespit edilmesini takiben tekli doğum oranının %4.6 olduğu belirlenmiştir. Fakat burada ikiz gebelik tanısının hatalı olabileceği durumu da göz önünde bulundurulmalıdır¹⁷. Bir başka çalışmada Holştaynlarda transrektal ultrasonografi ile ikiz gebeliğin belirlenmesini takiben tek doğum oranının %6.2 olduğu bildirilmiştir¹⁰. Oluşan ikiz gebeliklerde ikizlerin birinin ölümünü takiben diğer yavruların yaklaşık %5'i hayatta kalır ve tekli doğum görülür^{10,21}. Hayatta kalan ve tekli doğumun görüldüğü bu ikiz gebelikte doğan dişi yavruların freemartin olma olasılığı %90'dır¹⁰. Süt siğirlerinde ananın yaşı ve doğum sayısına göre ikizlik oranı ilk doğumlarını yapan düvelerde %1 iken, yaşlı ineklerde %10'a kadar çıkmaktadır^{9,20}. Bundan dolayı damızlık adaylarının veya en azından fertilitite sorunu gösteren düvelerin freemartinismus yönünden kontrol edilmesi, işletmenin freemartinismus sendromundan kaynaklanacak ekonomik kayıplarını önlenmesi için etkili olacaktır.

Bu nedenle freemartin bireylerin belirlenmesi için seçilen yöntemin hassasiyeti, kolaylığı ve sonuç alma süresi

önemli kriterlerdir. Klinik incelemede şüpheli hayvanların üreme kanalları normal görünüşten, kör vajina ve serviksin olmaması gibi kesin tanıya izin veren anomalilerin bulunduğu durumlara kadar değişebilmektedir¹⁰. Dolayısıyla klinik inceleme her zaman doğru sonuç verememektedir. Diğer bir yöntem ise freemartinismusun klasik tanı yöntemi olan şüpheli hayvanlara ait periferik kandan yapılan karyotip analizidir^{7,10}. Ancak XX/XY kimerizminde XY hücre sayısının düşük olduğu durumlarda freemartinismus tanısının kesin olarak yapılabilmesi için çok sayıda lökosit metafaz plağının incelenmesi gereklidir⁵. Karyotip analizinde istatistik olarak %95-99 oranında doğru sonuç elde edebilmek için 100 mitotik hücrenin incelenmesi gereklidir¹⁰. Bu durumda karyotip analizi, hem fazla zaman hem de yoğun bir laboratuvar çalışmasını gerektirmektedir. Polimeraz zincir reaksiyonu (PZR) freemartinlerin belirlenmesi için karyotip analizine bir alternatif oluşturmuştur. Freemartinler hem XX hem de XY kromozomları taşıyan hücrelere sahip oldukları için bu durum PZR tekniği ile belirlenebilmektedir⁷. PZR analizi hiçbir şüpheye yer bırakmayacak şekilde çok güvenilirdir ve karyotip analizinin yapılamayacağı durumlarda bile olası kimerizmin belirlenmesine olanak sağlamaktadır¹⁰. Yapılan bu çalışmada kontrol için kullanılan dişi ve erkek hayvanların cinsiyetleri doğru olarak belirlenmiştir. Freemartinismus durumlarının araştırıldığı PZR işleminde, dişi görünümü üç ikiz yavrunun cinsiyetlerin ikisinde XX/XY kimerizminin bulunduğu birinin ise sadece XX kromozomlarına sahip olduğu görülmüştür. Yapılan PZR işlemi ile cinsiyet tayininin diğer yöntemlere göre daha kolay, daha kısa sürede cevap verdiği ve daha kesin olduğunu bildiren çalışmalarla uyumludur^{2,5,17}. Ancak kullanılan primerlerle yapılan PZR işlemleri sonunda daha az döngüye ihtiyaç duyması, agaroz jel üzerinde birbirinden kolay ayırt edilebilmesi nedeniyle Male-II primeri ile yapılacak PZR işleminin, freemartin yavruların belirlenmesinde kullanılmasının daha iyi olacağı düşünülmüştür.

Yapılan PZR işleminden elde edilen bulgular, bu buzağuların vajina ölçümleri ile uyumlu olduğu görülmüştür. Yapılan vajina ölçümlerinde en uzun vajina uzunluğuna sahip dişi görünümü buzağının XX kromozomları taşıdığı ve ultrason muayenesinde serviksin varlığı görülmüştür. Diğer iki dişi görünümü ikiz kardeşin, vajina uzunluklarının yaşlılarına göre kısa olduğu, PZR işleminde Y kromozomuna sahip oldukları ve ultrason muayenesinde de serviksleri görülmemiştir.

Sonuç olarak bu çalışma Türkiye'de farklı cinsiyetteki ikiz gebeliklerde, PZR ile dişi yavruların gerçek cinsiyetlerinin belirlenerek freemartin yavruların belirlendiği ilk çalışmadır. Aynı zamanda transrektal ultrason kullanılarak serviksin muayenesi ile ilgili literatürlerin bulunmamasına rağmen yapılan ultrason muayenesi, ölçülen vajina uzunlukları ve PZR sonuçları örtüşmektedir. Bu çalışmadan elde edilen veriler ve kullanılan PZR yönteminin, hem farklı cinsiyetteki ikiz gebeliklerde dişi yavruların cinsiyet-

lerin kesin olarak belirlenmesine hem de tekiz doğan ve damızlık olarak seçilmesi planlanan buzağuların freemartinismus durumlarının belirlenmesinde kullanılabilecektir. Bu sayede freemartin bireylerin damızlıktan çıkarılarak olası ekonomik kayıpların önlenmesine yardımcı olacağı düşünülmüştür.

KAYNAKLAR

- Parkinson TJ, Smith KC, Long SE, Douthwaite JA, Mann GE, Knight PG:** Inter-relationships among gonadotrophins, reproductive steroids and inhibin in freemartin ewes. *Reproduction*, 122, 397-409, 2001.
- Ghanem ME, Yoshida C, Nishibori M, Nakao T, Yamashiro H:** A case of freemartin with *atresia recti* and *ani* in Japanese Black calf. *Anim Reprod Sci*, 85, 193-199, 2005.
- McNiel EA, Madrill NJ, Treeful AE, Buoen LC, Weber AF:** Comparison of cytogenetics and polymerase chain reaction based detection of the amelogenin gene polymorphism for the diagnosis of freemartinism in cattle. *J Vet Diagn Invest*, 18, 469-472, 2006.
- Ennis S, Vaughan L, Gallagher TF:** The diagnosis of freemartinism in cattle using sex-specific DNA sequences. *Res Vet Sci*, 67, 111-112, 1999.
- Oh SJ, Yang BS, Jeon IS, Im KS, Lee JH, Yoon DH, Kim TH, Park YY:** The rapid diagnosis of freemartin by polymerase chain reaction. *Theriogenology*, 47 (1): 271, 1997.
- Sohn SH, Cho EJ, Son WJ, Lee CY:** Diagnosis of bovine freemartinism by fluorescence in situ hybridization on interphase nuclei using a bovine Y chromosome-specific DNA probe. *Theriogenology*, 68, 1003-1011, 2007.
- Brace MD, Peters O, Menzies P, King WA, Nino-Soto MI:** Sex chromosome chimerism and the freemartin syndrome in Rideau Arcott sheep. *Cytogenet Genome Res*, 120, 132-139, 2008.
- Niku M, Pessa-Morikawa T, Taponen J, Iivanainen A:** Direct observation of hematopoietic progenitor chimerism in fetal freemartin cattle. *BMC Vet Res*, 3, 29-33, 2007.
- Komisarek J, Dorynek Z:** Genetic aspects of twinning in cattle. *J Appl Genet*, 43 (1): 55-68, 2002.
- Padula AM:** The freemartin syndrome: An update. *Anim Reprod Sci*, 8, 93-109, 2005.
- Kenny DE, Cambre RC, Frahm MW, Bunch TD:** Freemartinism in a captive herd of Rocky Mountain bighorn sheep (*Ovis canadensis*). *J Wildl Dis*, 28 (3): 494-498, 1992.
- Miyake YI, Mukarami RK, Kaneda Y:** A single-born infertile heifer with sex chromosome chimerism (XX/XY). *J Fac Arg Iwate Univ*, 19, 333-338, 1990.
- Zeleny R, Bernreuther A, Schimmel H, Pauwels J:** Evaluation of PCR-based beef sexing methods. *J Agric Food Chem*, 50, 4169-4175, 2002.
- Meinecke B, Kuiper H, Drogemuller C, Leeb T, Meinecke-Tillmann S:** A mola hydatidosa coexistent with a foetus in a bovine freemartin pregnancy. *Placenta*, 24, 107-112, 2003.
- Bosu WTK, Basrur PK:** Morphological and hormonal features of an ovine and a caprine intersex. *Can J Comp Med*, 48, 402-409, 1984.
- Li C, Littlejohn RP, Corson ID, Suttie JM:** Effects of testosterone on pedicle formation and its transformation to antler in castrated male, freemartin and normal female red deer (*Cervus elaphus*). *Gen Comp Endocrinol*, 131, 21-31, 2003.
- Akyüz B, Ertuğrul O, Ağaoğlu ÖK:** Detection of bovine leukocyte adhesion deficiency (BLAD) allele in Holstein cows reared in Kayseri vicinity. *Kafkas Univ Vet Fak Derg*, 16 (2): 519-521, 2010.
- Kamimura S, Nishiyama N, Ookutsu S, Goto K, Hamana K:** Determination of bovine fetal sex by PCR using fetal fluid aspirated by transvaginal ultrasound-guided amniocentesis. *Theriogenology*, 47, 1563-69, 1997.
- Lopes RF, Forell F, Oliveira AT, Rodrigues JL:** Splitting and biopsy for bovine embryo sexing under field conditions. *Theriogenology*, 56 (9):

1383-1392, 2000.

20. Kumar VRS, Mural N, Selvam S, Jagatheesan GPR, Muralidharan J, Panneerselvam S, Natarajan M: A study on the birth of heterosexual

river buffalo quadruplet - A case report. *Vet Arhiv*, 79 (4): 415-420, 2009.

21. Echterkamp SE, Gregory KE: Reproductive, growth, feedlot, and carcass traits of twin vs single births in cattle. *J Anim Sci*, 80, 1-10, 2002.